Máster Título Propio

Radiología Veterinaria de Pequeños Animales



tech universidad tecnológica



tech universidad tecnológica

Máster Título Propio
Radiología Veterinaria de Pequeños Animales

Modalidad: **Online**
Duración: **12 meses**
Titulación: **TECH Universidad Tecnológica**
Horas lectivas: **1.500 h.**
Acceso web: **www.techtitute.com/veterinaria/master/master-radiologia-veterinaria-pequenos-animales**

Índice

01 Presentación — pág. 4

02 Objetivos — pág. 8

03 Competencias — pág. 16

04 Dirección del curso — pág. 20

05 Estructura y contenido — pág. 26

06 Metodología — pág. 40

07 Titulación — pág. 48

01

Presentación

Los avances en el ámbito de la radiología veterinaria han favorecido la aparición de nuevas técnicas diagnósticas que permiten la identificación precoz de ciertas enfermedades y, por tanto, una mayor recuperación de los animales con alguna patología. Sin embargo, la capacitación superior de estos profesionales debe ser una constante que permita estar al día con las principales novedades. Por ello, este programa les permitirá alcanzar una capacitación superior, mejorando en su práctica diaria y, por tanto, en la salud de las mascotas.





El alto nivel de nuestro Máster Título Propio te permitirá adquirir en poco tiempo la especialización que buscas, logrando una mejoría notable en tu práctica diaria”

El estudio de radiología veterinaria online es una realidad hoy en día, ya la existencia de cada vez mejores herramientas tecnológicas permite la posibilidad de aprender esta especialidad a través de una pantalla. Por ello, en TECH se aprovecha la facilidad que ofrece la red para trasladar a los alumnos la experiencia educativa más completa del momento, a través de una novedosísima metodología que permite realizar un estudio contextual de los casos que se presentan. Además, existen estudios que demuestran que el veterinario que se ha familiarizado con las imágenes radiológicas y las asocia a las distintas patologías tendrá mucha más capacidad diagnóstica en el futuro, por ello, la nitidez que ofrecen las nuevas tecnologías permite que el aprendizaje sea completo.

Para la realización de este Máster Título Propio, el equipo docente de nuestra universidad ha realizado una cuidadosa selección de los diferentes procedimientos diagnósticos radiológicos, junto a otras alternativas diagnósticas para profesionales veterinarios. De esta manera, se proporciona una orientación clínica clara por el uso de la radiología para resolver el diagnóstico de las enfermedades de los pequeños animales sin olvidar la gran variedad de otras opciones diagnósticas que son de gran utilidad en las consultas veterinarias.

En definitiva, se trata de un programa basado en la evidencia científica y práctica diaria, con todos los matices que cada profesional puede aportar, para que el alumno lo tenga presente y lo coteje con la bibliografía y enriquecido por la evaluación crítica que todo profesional debe tener presente.

Así, a lo largo de esta capacitación, el alumno recorrerá todos los planteamientos actuales en los diferentes retos que su profesión plantea. Un paso de alto nivel que se convertirá en un proceso de mejora, no solo profesional, sino personal. Además, TECH asumime un compromiso social: ayudar a la actualización de profesionales altamente cualificados y desarrollar sus competencias personales, sociales y laborales durante el desarrollo la misma. Y, para ello, no solo se llevará a través de los conocimientos teóricos que se ofrecen, sino que se mostrará otra manera de estudiar y aprender, más orgánica, más sencilla y eficiente. Se trabaja para mantener la motivación y para crear en la pasión por el aprendizaje; se impulsa a pensar y a desarrollar el pensamiento crítico.

Este **Máster Título Propio en Radiología Veterinaria de Pequeños Animales** contiene el programa educativo más completo y actualizado del mercado. Las características más destacadas son:

- El desarrollo de casos prácticos presentados por expertos en radiología veterinaria
- Los contenidos gráficos, esquemáticos y eminentemente prácticos con los que están concebidos recogen una información científica y práctica sobre aquellas disciplinas indispensables para el ejercicio profesional
- Las novedades sobre la radiología veterinaria
- Los ejercicios prácticos donde realizar el proceso de autoevaluación para mejorar el aprendizaje
- Su especial hincapié en metodologías innovadoras en radiología veterinaria
- Las lecciones teóricas, preguntas al experto, foros de discusión de temas controvertidos y trabajos de reflexión individual
- La disponibilidad de acceso a los contenidos desde cualquier dispositivo fijo o portátil con conexión a internet

Los estudios en radiología veterinaria te permitirán utilizar las principales técnicas de diagnóstico por imagen con total seguridad”

Esta capacitación, en formato e-learning, te dará la posibilidad de ampliar tus conocimientos con multitud de herramientas virtuales, haciendo que tu aprendizaje sea más rápido y eficaz"

Incluye en su cuadro docente a profesionales pertenecientes al ámbito de veterinaria, que vierten en esta capacitación la experiencia de su trabajo, además de reconocidos especialistas de sociedades de referencia y universidades de prestigio.

Su contenido multimedia, elaborado con la última tecnología educativa, permitirá al profesional un aprendizaje situado y contextual, es decir, un entorno simulado que proporcionará una capacitación inmersiva programada para entrenarse ante situaciones reales.

El diseño de este programa se centra en el Aprendizaje Basado en Problemas, mediante el cual el especialista deberá tratar de resolver las distintas situaciones de práctica profesional que se le planteen a lo largo del curso académico. Para ello, el profesional contará con la ayuda de un novedoso sistema de vídeos interactivos realizados por reconocidos expertos en radiología veterinaria, con gran experiencia.

Nuestra novedosísima metodología cuenta con un gran éxito entre nuestros alumnos, debido a los beneficios que aporta para realizar un estudio contextual, lo que les permite un mejor aprendizaje.

Aprende de manera eficiente, con un objetivo de cualificación real, con este Máster Título Propio único por su calidad y su precio, en el mercado docente online.



02

Objetivos

El principal objetivo de TECH a la hora de ofrecer capacitaciones específicas sobre la rama veterinaria es que los profesionales sean capaces de atender a los animales con totales garantías de éxito. Por ello, se ofrece un programa con una información totalmente actualizada y en la que pueden encontrar las prácticas más novedosas.

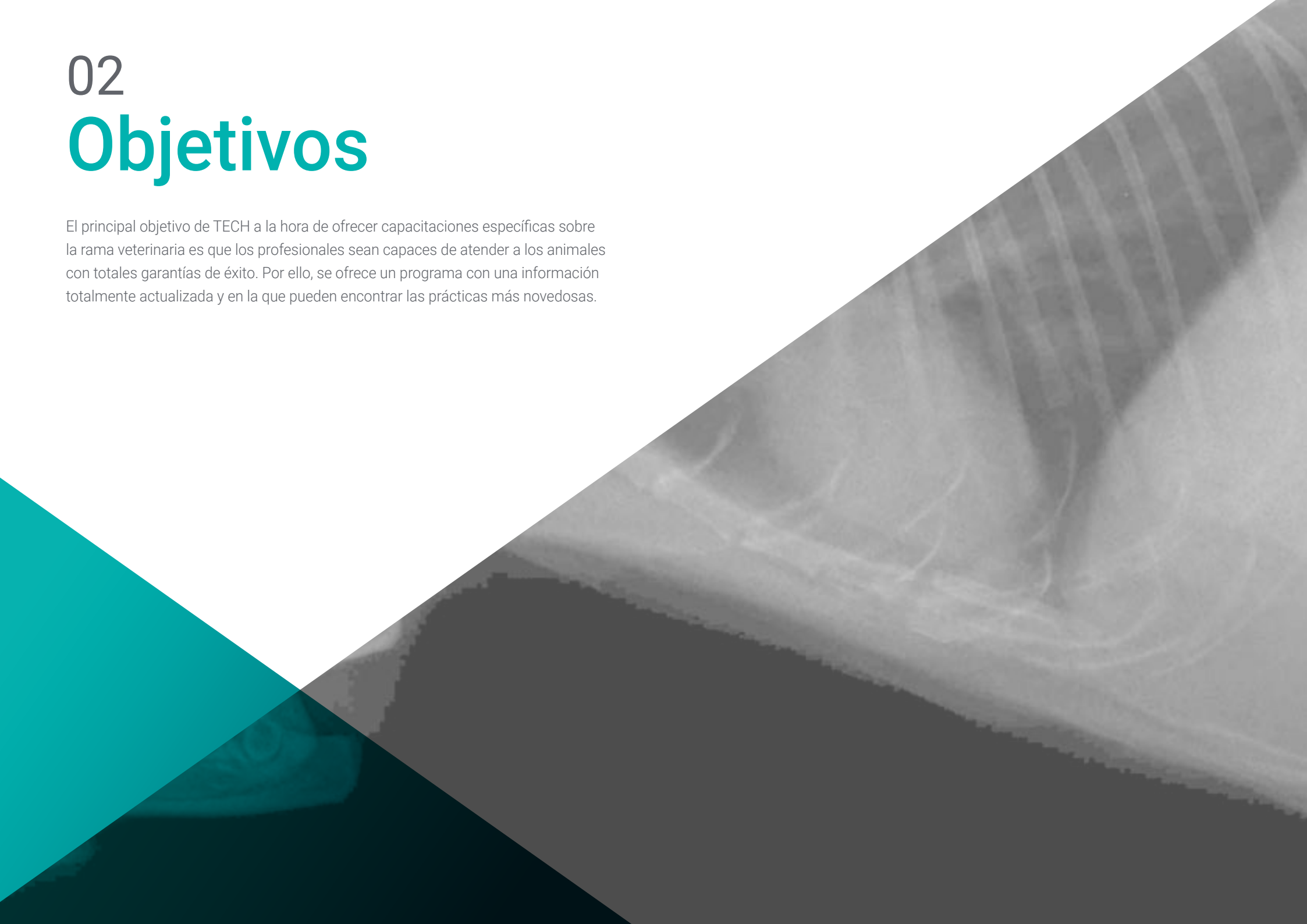



La capacitación continua de los profesionales veterinarios les permitirá estar al día con las prácticas más novedosas que podrán aplicar en sus consultas”

Objetivos generales

- Analizar cómo se forma la imagen radiológica clínica
- Examinar los inconvenientes y distorsiones en la imagen obtenida
- Establecer la relación entre la técnica radiológica y el objeto a radiografiar
- Determinar el concepto de la reproducción de la técnica de forma homogénea
- Examinar la física de las radiaciones ionizantes
- Establecer los distintos tipos de medidas de protección
- Abordar la legislación vigente del uso de las radiaciones ionizantes
- Identificar y describir los signos radiológicos que se observan de forma sistemática
- Establecer diagnósticos diferenciales con base a lo observado
- Identificar el diagnóstico más probable y razonarlo
- Examinar otras pruebas de imagen se podrían realizar para afinar el diagnóstico
- Elaborar un informe radiológico emitiendo un juicio diagnóstico
- Establecer los detalles anatómicos más relevantes para una correcta evaluación de las estructuras torácicas
- Definir los criterios para una correcta técnica radiográfica del tórax
- Examinar la imagen fisiológica y patológica de las diferentes estructuras que podemos encontrar en el tórax
- Examinar las patologías más frecuentes que podemos diagnosticar mediante el uso de la radiología
- Determinar el método diagnóstico de las enfermedades digestivas y las pruebas de elección para cada momento
- Analizar cómo optimizar el diagnóstico y las limitaciones de cada técnica
- Establecer los detalles anatómicos más relevantes para una correcta evaluación de las estructuras abdominales
- Definir la imagen anatómica normal y patológica de cada órgano
- Concretar los diferentes diagnósticos diferenciales según la imagen radiológica observada
- Identificar la anatomía radiográfica normal del sistema nervioso central como fundamento para una buena interpretación
- Analizar los signos radiológicos de las principales enfermedades que afectan al sistema nervioso
- Desarrollar un método sistemático para la evaluación de las imágenes radiológicas del sistema nervioso y obtener la máxima información diagnóstica
- Presentar los errores diagnósticos más frecuentes en la interpretación de las imágenes radiológicas durante el estudio del sistema nervioso central
- Determinar la imagen anatómica normal de las estructuras que forman el sistema neurológico, principalmente la columna y el cráneo
- Definir las principales alteraciones patológicas que podemos observar en las radiografías
- Examinar la técnica de mielografía
- Examinar la anatomía específica para extrapolar a nivel radiológico las distintas patologías ortopédicas
- Analizar el funcionamiento de la placa de crecimiento para tener una percepción adecuada de la evolución radiológica del hueso
- Desarrollar la evolución radiológica del hueso tras una fractura
- Visualizar radiológicamente la cicatrización ósea
- Generar conocimiento especializado para prevenir complicaciones en nuestra práctica clínica/quirúrgica
- Determinar la importancia de la artritis/artrosis en nuestra práctica clínica diaria
- Ser capaz de hacer un pronóstico clínico a través de un estudio radiológico ortopédic



- Determinar las limitaciones de ciertos estudios radiológicos para diagnosticas ciertas patologías ortopédicas y los distintos tipos de técnicas quirúrgicas en traumatología y ortopedia
- Extrapolar los conocimientos sobre estas técnicas in vivo para visualizar la evolución
- Determinar las proyecciones y el posicionamiento radiográfico para obtener imágenes con mayor valor diagnóstico
- Examinar la anatomía radiográfica del miembro anterior y posterior, viendo las diferencias entre especies y razas
- Identificar los diferentes tipos de fracturas, posibilidades de tratamiento y valorar su evolución y posibles complicaciones con el estudio radiológico
- Diferenciar un tejido óseo fisiológico de uno patológico, y conoceremos qué pasos seguir para llegar a un diagnóstico. Identificaremos las fracturas patológicas
- Determinar las limitaciones que comprenden los estudios radiológicos para el diagnóstico de ciertas patologías ortopédicas
- Examinar otros métodos diagnósticos: el diagnóstico por imagen
- Desarrollar conocimiento especializado para una correcta identificación de imágenes ecográficas, de TAC y RM (Resonancia Magnética)
- Identificar cuándo nuestro paciente precisa de estudios avanzados de imagen
- Determinar en qué casos concretos nos pueden ayudar las técnicas de imagen en el diagnóstico clínico
- Examinar las peculiaridades del posicionamiento de los animales exóticos
- Llevar a cabo una toma de radiografías de forma adecuada, según la especie y la anatomía fisiológica
- Distinguir entre hallazgos patológicos y hallazgos fisiológicos

Objetivos específicos

Módulo 1. Radiaciones ionizantes con fines diagnósticos

- Analizar el efecto Bremsstrahlung
- Interpretar la causa de los defectos radiológicos y distorsiones
- Reproducir la interpretación sistemática de la imagen radiológica
- Diferenciar los distintos tipos de procesado de la imagen radiológica
- Examinar el concepto de distorsión radiológica, el concepto de la pareidolia y el concepto de factor limitante

Módulo 2. Radioprotección

- Analizar los integrantes de un equipo de radiología
- Establecer los distintos tipos de receptores de la radiación generada
- Presentar los tipos de dosímetros existentes
- Asumir los controles de calidad anuales de la UTPR
- Examinar las distintas consecuencias que derivan del uso correcto e incorrecto de la instalación y sus repercusiones legales
- Presentar la legislación vigente para el uso de los equipos de radiodiagnóstico

Módulo 3. Radiodiagnóstico del aparato cardiovascular

- Identificar aumentos de las distintas cámaras cardíacas
- Examinar la anatomía de los grandes vasos
- Determinar los límites de la radiología para evaluar la función cardíaca
- Analizar las variaciones morfológicas normales en función del ciclo cardíaco
- Enumerar las proyecciones necesarias para visualizar la silueta cardíaca de manera óptima
- Abordar la valoración de arterias y venas de los lóbulos pulmonares
- Identificar los signos radiográficos de las alteraciones cardíacas

Módulo 4. Radiodiagnóstico del sistema respiratorio y otras estructuras intratorácicas

- Determinar los principales factores limitantes en la interpretación de las radiografías torácicas
- Determinar que proyección/es son las más adecuadas según el motivo por el que se realice el estudio radiográfico
- Examinar la imagen radiológica normal y patológica de la caja torácica, del mediastino, y sus estructuras y de las estructuras presentes en el interior de la caja torácica
- Analizar los diferentes patrones pulmonares y sus principales diagnósticos diferenciales
- Establecer cuál es la imagen radiológica de las principales enfermedades congénitas que afectan al tórax

Módulo 5. Radiodiagnóstico del aparato digestivo

- Valorar radiológicamente las patologías más frecuentes en esófago, estómago, intestino delgado y colón
- Mejorar la técnica radiológica mediante los posicionamientos más frecuentes
- Determinar las limitaciones de la radiología y los usos de técnicas complementarias para realizar diagnóstico preciso

Módulo 6. Radiodiagnóstico del resto de estructuras abdominales

- Definir la imagen radiológica normal y patológica del hígado, del bazo y del páncreas
- Analizar la imagen radiológica fisiológica y patológica del sistema excretor y del aparato genital
- Examinar la imagen radiológica del espacio retroperitoneal y del peritoneo
- Determinar la imagen oncológica de cada una de estas estructuras

Módulo 7. Diagnóstico radiológico en neurología

- Proponer el uso de la radiografía simple y los estudios radiológicos de contraste para la aproximación al diagnóstico de algunas enfermedades inflamatorias del sistema nervioso central: infecciosas y no infecciosas
- Establecer los signos radiológicos compatibles con hernias discales y otras enfermedades degenerativas
- Fundamentar el uso de la radiografía como herramienta diagnóstica para la evaluación inicial del paciente con traumatismo medular
- Definir los patrones radiológicos de mielografía para el diagnóstico de tumores intradurales (meningioma) y extradurales (ependimoma y astrocitoma)
- Identificar signos radiológicos secundarios a patologías metabólicas y nutricionales que provocan encefalopatía
- Presentar las anomalías congénitas del sistema nervioso central y de las estructuras óseas que lo rodean que pueden ser identificadas mediante estudio radiográfico
- Examinar la imagen anatómica normal de cada segmento espinal y el cráneo
- Perfeccionar la técnica radiográfica y el posicionamiento del animal para la valoración de sistema neurológico
- Identificar las patologías congénitas que podemos observar en la columna
- Determinar las diferentes limitaciones que encontramos a la hora de valorar el cráneo
- Examinar las patologías craneanas que podemos observar mediante radiografía
- Definir la imagen anatómica normal de cada segmento espinal y el cráneo

Módulo 8. Diagnóstico radiológico ortopédico I

- Determinar la organización de la placa de crecimiento para comprender sus repercusiones en la imagen radiológica
- Examinar la irrigación sanguínea del hueso para poder extrapolar radiológicamente al hueso y a su evolución cicatricial
- Visualizar componentes óseos y fibrocartilaginosos radiológicamente
- Determinar las fases de reparación de una fractura e identificarlas radiográficamente para poder aplicar estos conocimientos durante un período de recuperación postoperatorio
- Anticiparnos a las posibles complicaciones en la fase de cicatrización ósea ayudándonos del control radiológico
- Visualizar correctamente los distintos tipos de complicaciones y diferenciarlos

- Examinar radiográficamente un caso comprendiendo su importancia clínica, así como la evolución de la artritis/artrosis
- Diferenciar las distintas enfermedades ortopédicas a través del estudio radiográfico
- Diagnosticar y clasificar correctamente las enfermedades ortopédicas asociadas a la rodilla, cadera y codo
- Reconocer radiográficamente los distintos tipos de procedimientos quirúrgicos de elección para tratar dichas enfermedades

Módulo 9. Diagnóstico radiológico ortopédico II

- Determinar cómo diferenciar las fracturas estables/inestables de cadera y plantear un tratamiento médico o quirúrgico
- Reconocer las fracturas de fémur, y su importancia en el diagnóstico temprano para evitar graves complicaciones
- Examinar las estructuras del cráneo, mandíbula y dientes, enfatizando la importancia de las correctas proyecciones y mostrando las limitaciones de la radiología en las estructuras del cráneo
- Identificar las fracturas de tibia
- Analizar la importancia de las radiografías en el miembro anterior examinando su anatomía y analizando las fracturas más típicas en esta área
- Examinar radiológicamente las distintas patologías de la extremidad distal
- Perfeccionar el posicionamiento radiológico para la valoración de las luxaciones
- Diferenciar los distintos tipos de luxaciones articulares
- Diagnosticar y clasificar correctamente las diferentes fracturas a nivel del núcleo de crecimiento y que comprometen la epífisis y metáfisis adyacente
- Identificar las diferentes patologías musculares, tendinosas y ligamentosas mediante imagen radiológica y comprender sus limitaciones





Módulo 10. Otros métodos diagnósticos mediante la imagen. Diagnóstico en otras especies. Animales Exóticos

- Desarrollar conocimiento especializado para realizar ecografías de manera rápida, identificando las principales patologías
- Examinar la técnica ECOFAST en urgencias
- Determinar el funcionamiento y la adquisición de imagen de un TAC y cómo eso me ayuda en mi trabajo diario
- Identificar qué patologías son más recomendables para estudios de RM (Resonancia Magnética)
- Diagnosticar las patologías del cráneo, cavidad celómica y torácica, ortopédicas y abdominales en aves, pequeños mamíferos y reptiles habituales en la clínica de pequeños animales

Una vía de capacitación y crecimiento profesional que te impulsará hacia una mayor competitividad en el mercado laboral"

03

Competencias

Tras la realización de este Máster Titulo Propio, los alumnos habrán adquirido las competencias específicas para desarrollarse profesionalmente en el ámbito de la veterinaria, aplicando técnicas de radiología que serán de utilidad para el diagnóstico de posibles patologías.





Nuestro programa académico te permitirá adquirir las habilidades necesarias para aplicar con total seguridad las principales herramientas de radiología"

Competencias generales

- Desarrollar las habilidades específicas para desarrollar con éxito la actividad profesional en el amplio entorno del diagnóstico por la imagen
- Conocer la realidad y práctica diaria del hospital veterinario
- Atender urgencias veterinarias utilizando las herramientas de radiología para detectar las patologías del animal

Aprovecha la oportunidad para conocer los últimos avances en esta materia para aplicarla a tu práctica diaria"





Competencias específicas

- Manejar con seguridad los equipos de radiología
- Realizar una adecuada exploración radiológica
- Reconocer las enfermedades de los pequeños animales con imágenes adecuadas, pero también con imágenes deficientes
- Realizar la evaluación radiográfica de las cámaras cardíacas
- Entender la deficiencia de la imagen radiológica y comprender la necesidad de solicitar otras pruebas de imagen complementarias
- Realizar las radiografías para evaluar el sistema neurológico bajo sedación, empleando accesorios de posicionamiento adecuados
- Utilizar la imagen para identificar problemas traumatológicos
- Utilizar métodos diagnósticos por imagen en animales exóticos
- Interpretar las imágenes radiológicas
- Conocer la normativa legal para utilizar los equipos de radiología
- Desarrollar con responsabilidad el seguimiento y supervisión de su trabajo, así como habilidades de comunicación dentro del imprescindible trabajo en equipo

04

Dirección del curso

El equipo docente, formado por profesionales de referencia en el campo de la veterinaria y con años de experiencia tanto en consulta como a nivel docente, proporcionará una detallada información sobre la Radiología Veterinaria de Pequeños Animales. Una oportunidad única que ayudará a crecer profesionalmente.





En TECH tendrás la oportunidad de formarte con los mejores profesionales de esta rama de la veterinaria, lo que te ayudará a alcanzar la élite profesional"

Dirección



Dra. Gómez Poveda, Bárbara

- Clínica veterinaria Parque Grande. Veterinaria generalista
- Urgencias veterinarias Las Rozas, Madrid. Servicio de urgencias y hospitalización
- Barvet Veterinaria a domicilio. Directora veterinaria ambulante (Madrid)
- Hospital Veterinario Parla Sur. Servicio de urgencias y hospitalización
- Grado en Veterinaria. Universidad Complutense de Madrid
- Posgrado en Cirugía de Pequeños Animales (GPCert SAS). Madrid Improve International
- Posgrado online en Clínica de Pequeños Animales. Universidad Autónoma (Barcelona)

Profesores

Dra. Guerrero Campuzano, María Luisa

- Directora, veterinaria de animales exóticos y pequeños animales en la Clínica Veterinaria Petiberia. Desde 2010
- Licenciada en Veterinaria por la Universidad Alfonso X El Sabio en 2009
- Título propio de Especialista en animales exóticos y salvajes: manejo, clínica y cría en cautividad por la Universidad Complutense de Madrid
- Diploma de posgrado en cirugía y anestesia por la Universidad Autónoma de Barcelona 2014
- Seminario sobre anestesia aplicada a la clínica de Oasis Wildlife Fuerteventura
- Coautora del caso clínico interactivo sobre "Enfermedad ósea metabólica en reptiles" en la especialidad de nuevos animales de compañía, en la plataforma de formaciones de AVEPA Elearning
- Coautora de la píldora de conocimiento científico "Alimentación en aves psitácidas", de la plataforma de conocimiento científico de AVEPA Elearning
- Profesora del curso Manejo y Clínica de Animales Exóticos para Auxiliares Técnicos Veterinarios, de AMVET formación
- Miembro de AVEPA y en proceso de acreditación como especialista en animales exóticos del GMCAE

Dra. Conde Torrente, María Isabel

- Responsable del servicio de Diagnóstico por imagen y Cardiología del Hospital Veterinario Alcor. Actualmente
- Licenciada en Veterinaria por la Universidad de Santiago de Compostela en 2012 con titulación europea homologada
- Postgrado Avanzado en Diagnóstico por Imagen (Tomografía Axial Computerizada). TCESMD. 2019
- Postrado General en Diagnóstico por Imagen (GpCert- DI) 2016
- Impartición de cursos de formación sobre análisis clínicos y laboratorio a veterinarios en Hospital Veterinario Alberto Alcocer
- Directora médica y responsable del servicio de Diagnóstico por imagen avanzado del Grupo Peñagrande. 2017-2019
- Responsable del Servició de Diagnóstico por Imagen del Centro Veterinario Mejorada. 2016-2017
- Responsable del servicio de diagnóstico del Hospital Veterinario Alberto Alcocer. 2013-2016

Dra. Moreno, Lorena

- Licenciada en Veterinaria por la Universidad Complutense (Madrid) en 2012
- Postgrado de Cirugía y Anestesia de pequeños Animales de la UAB
- Actualmente cursando Postgrado de Neurología de veterinarios en web
- Veterinaria Senior, en calidad de Jefe Clínico, en el Hospital Veterinario Momo (Madrid) .Desde 2015
- Veterinaria en el Hospital Veterinario "Sierra Oeste" de San Martín de Valdeiglesias (Madrid). 2014-2015

Dr. García Montero, Javier

- Encargado de servicio de traumatología y ortopedia, cirugía y anestesia. Hospital Veterinario Cruz Verde (Alcázar de San Juan). Desde 2019
- Licenciado en Veterinaria, Facultad de Veterinaria de Córdoba.2009-2015
- Cursando el Posgrado en Cirugía de Tejidos Blandos y Anestesia en Pequeños Animales por la Universidad Autónoma (Barcelona)
- Certificado de Tratamiento de las Fracturas en Perros Toy y Gatos. UCM, 2019
- Taller de Nivelación de la meseta tibial
- Jornadas teórico-prácticas en Manejo de fracturas en el paciente felino
- Jornada teórico-práctica en Artrodesis de Carpo y Tarso
- Jornada de Inestabilidad articular

Dra. Moliní Aguiar, Gabriela

- Responsable de servicio de Radiología de la Clínica Veterinaria Petiberia. Desde 2018
- Responsable del servicio de anestesia de la Clínica Veterinaria Petiberia. Desde 2017
- Licenciada en Veterinaria por la Universidad Complutense de Madrid en 2014
- Neurología en el paciente Felino y Canino. Novotech. Noviembre 2020
- Medicina interna en el paciente felino. Novotech. Noviembre 2020
- Curso de Interpretación radiológica en pequeños animales de Colegio de Veterinario de Madrid. Junio 2020
- Máster de Microbiología y Parasitología: investigación y desarrollo. Septiembre 2015

Dra. Lázaro González, María

- Licenciada en Veterinaria por la Universidad Alfonso X el Sabio (Madrid) en 2018
- GPCert en medicina felina 2020
- Posgrado en Diagnóstico por imagen
- Posgrado en Medicina felina
- Interna en anatomía animal durante la realización del grado en Veterinaria
- Responsable del servicio de urgencias, medicina interna, radiología y ecografía en Hospital Gattos Centro Clínico Felino (2018-2020)

Dra. Gandía, Ana

- Veterinaria en Clínica Veterinaria El Pinar (Navalcarnero, Madrid). Desde 2020
- Graduada en Veterinaria por la Universidad Alfonso X El Sabio en 2020
- Colaboración como alumno en el Servicio de Neurología del HCV de la UAX en el área de pequeños animales. 2019-2020
- Cursando actualmente el Postgrado de Mejora Internacional de "Cirugía de Pequeños Animales: tejidos blandos, traumatología y neurocirugía"
- Curso Colvema "Diagnóstico de la alopecia en el perro". Septiembre 2020
- Curso Colvema "El mastocitoma cutáneo canino, ¿cómo debemos actuar?" Noviembre 2020
- Clínica Veterinaria Leganés Norte, como ATV. 2017-2018



Dr. Nieto Aldeano, Damián

- Responsable del servicio de Radiología. Las Tablas y Diagnosfera (Madrid)
- Licenciado en 2013 por la Universidad de Murcia Formación Académica
- General Practitioner Certificate en Diagnóstico por Imagen por la ESVPS en 2018
- Internado en Hospital veterinario "Città di Pavia" en Pavía (Italia)
- Radiología y ecografía, medicina interna, interpretación de analíticas, hospitalización, anestesia, urgencias presenciales y no presenciales. Clínicas y hospitales del territorio nacional
- Curso en Ecografía abdominal en pequeños animales
- Curso en Citología de órganos internos, ojos, oídos y ganglios

Dra. Calzado Sánchez, Isabel

- Veterinaria especialista en animales exóticos. HV Animales Exóticos 24h y HV Gwana Vet. Veterinaria generalista en hospitales especializados en animales exóticos. Medicina interna, hospitalización, urgencias y laboratorio
- Veterinaria de pequeños animales. CV Sansepet, HV Miramadrid. Veterinaria generalista en clínicas de perro y gato. Medicina interna, medicina preventiva, diagnóstico por imagen y encargada del área de animales exóticos
- Grado en veterinaria. Universidad Alfonso X el Sabio
- General Practitioner en animales exóticos. ISVPS Improve International

05

Estructura y contenido

Los contenidos de este Máster Título Propio en Radiología Veterinaria de Pequeños Animales han sido diseñados por un equipo de expertos, avalado por sus años de experiencia. De esta manera, se han encargado de programar un temario totalmente actualizado y dirigido al profesional del siglo XXI, que demanda una alta calidad capacitativa y el conocimiento de las principales novedades en la materia.





Ponemos a tu disposición un completísimo temario, totalmente actualizado y con las principales novedades sobre las herramientas de radiología veterinaria"

Módulo 1. Radiaciones ionizantes con fines diagnósticos

1.1. Principios generales
- 1.1.1. Aceleración de los electrones
- 1.1.2 . Intensidad de la corriente eléctrica
- 1.1.3 . El ánodo, donde chocan los aniones

1.2. La formación de los fotones con efectos diagnósticos
- 1.2.1. Tipos de fotones
- 1.2.2. Energía de los fotones
- 1.2.3. Orientación de los fotones emitidos
- 1.2.4. Dispersión de la energía generada por los fotones

1.3. La radiación dispersa
- 1.3.1. Dispersión del ánodo
- 1.3.2. Dispersión del paciente
- 1.3.3. Consecuencias en la imagen clínica
- 1.3.4. Dispersión de objetos de la sala de radiodiagnóstico

1.4. La formación de la imagen radiológica
- 1.4.1. Chasis radiológicos
- 1.4.2. Películas radiológicas
- 1.4.3. Procesado del CR
- 1.4.4. Procesado del DR

1.5. El procesado de la película radiológica
- 1.5.1. Revelado en procesadoras automáticas y en cubas de revelado
- 1.5.2. Reciclado de líquidos
- 1.5.3. Procesado con chasis digitales
- 1.5.4. Procesado directo digital

1.6. Factores que afectan a la imagen radiológica
- 1.6.1. Tiempo
- 1.6.2. Voltaje
- 1.6.3. Amperaje

1.7. Alteraciones en la percepción de la imagen radiológica
- 1.7.1. Pareidolia
- 1.7.2. Magnificación
- 1.7.3. Distorsión

1.8. Interpretación radiológica
- 1.8.1. Sistematización de la interpretación
- 1.8.2. Validez de la imagen obtenida
- 1.8.3. Diferencias entre tejidos
- 1.8.4. Identificación de órganos sanos
- 1.8.5. Identificación de alteraciones radiológicas
- 1.8.6. Enfermedades típicas de las distintas regiones anatómicas

1.9. Factores limitantes en diagnóstico radiológico, el tiempo
- 1.9.1. Regiones en movimiento
- 1.9.2. Regiones quietas
- 1.9.3. Borrosidad
- 1.9.4. Anestesia en radiología
- 1.9.5. Posicionadores radiológicos
- 1.9.6. Regiones anatómicas en las que hay que tener en cuenta el tiempo

1.10. Factores limitantes en diagnóstico radiológico, el voltaje
- 1.10.1. Densidad de la región radiografiada
- 1.10.2. Contraste
- 1.10.3. Nitidez
- 1.10.4. Regiones anatómicas en las que hay que tener en cuenta la energía de los fotones

Módulo 2. Radioprotección

2.1. Física de las radiaciones
- 2.1.1. Estructura atómica
- 2.1.2. Interacción de la radiación con la materia
- 2.1.3. Unidades radiológicas

2.2. Características de los equipos de rayos x
- 2.2.1. Elementos del tubo
- 2.2.2. Dispositivos
- 2.2.3. Radiación producida
- 2.2.4. La imagen radiológica

2.3. Medida de las radiaciones ionizantes
- 2.3.1. Dosimetría personal
- 2.3.2. Dosimetría ambiental

2.4. Detectores usados en instalaciones de radiodiagnóstico
- 2.4.1. Principios generales
- 2.4.2. Detectores en la sala
- 2.4.3. Detectores fuera de la sala
- 2.4.4. Detectores del personal

2.5. Radiobiología
- 2.5.1. Respuesta celular a las radiaciones ionizantes
- 2.5.2. Respuesta sistémica y orgánica
- 2.5.3. Enfermedades producidas por las radiaciones

2.6. Protección contra las radiaciones ionizantes
- 2.6.1. Criterios generales
- 2.6.2. Protección radiológica operacional
- 2.6.3. Principio ALARA

2.7. Protección radiológica específica en radiodiagnóstico
- 2.7.1. Protectores personales
- 2.7.2. Blindaje de la sala
- 2.7.3. La distancia
- 2.7.4. La carga de trabajo

2.8. Requisitos generales de una instalación de radiodiagnóstico
- 2.8.1. Ubicación
- 2.8.2. Suministro eléctrico
- 2.8.3. Blindaje

2.9. Control de calidad de la instalación de radiodiagnóstico
- 2.9.1. El blindaje
- 2.9.2. La cuba de emisión de rayos X
- 2.9.3. El colimador
- 2.9.4. La mesa de rayos x
- 2.9.5. Delantales plomados

2.10. Legislación
- 2.10.1. Legislación europea
- 2.10.2. Legislación de la sala
- 2.10.3. Revisiones médicas
- 2.10.4. Otras consideraciones

Módulo 3. Radiodiagnóstico del aparato cardiovascular

3.1. Posicionamiento en diagnóstico radiológico cardiovascular
- 3.1.1. Proyección lateral derecha
- 3.1.2. Proyección dorsoventral
- 3.1.3. Diferencias con otras proyecciones

3.2. Imagen radiológica fisiológica del aparato cardiovascular
- 3.2.1. Silueta cardíaca
- 3.2.2. Cámaras cardíacas
- 3.2.3. Grandes vasos

3.3. Imagen radiológica alterada del aparato cardiovascular
- 3.3.1. Alteración tamaño cardíaco
- 3.3.2. Alteración vascular
- 3.3.3. Signos radiográficos de insuficiencia cardíaca

3.4. Enfermedades adquiridas cardíacas I
- 3.4.1. Enfermedad degenerativa mitral
- 3.4.2. Cardiomiopatía canina
- 3.4.3. Enfermedades pericárdicas

3.5. Enfermedades adquiridas cardíacas II
- 3.5.1. Cardiomiopatía felina
- 3.5.2. Dirofilariasis
- 3.5.3. Enfermedades sistémicas con repercusiones cardíacas

3.6. Oncología
- 3.6.1. Neoplasia de atrio o aurícula derecha
- 3.6.2. Neoplasia de base cardíaca
- 3.6.3. Enfermedades congénitas cardíacas

3.7. Conducto arterioso persistente
- 3.7.1. Introducción
- 3.7.2. Formas existentes
- 3.7.3. Características radiológicas
- 3.7.4. CAP con shunt D-I

3.8. Anomalías de los anillos vasculares
- 3.8.1. Introducción
- 3.8.2. Tipos
- 3.8.3. Características radiológicas

3.9. Otras enfermedades congénitas
- 3.9.1. Estenosis pulmonar
- 3.9.2. Defecto del septo interventricular
- 3.9.3. Tetralogía de Fallot
- 3.9.4. Estenosis aórtica
- 3.9.5. Defecto de septo interatrial
- 3.9.6. Displasia de mitral
- 3.9.7. Displasia de tricúspide
- 3.9.8. Microcardia

3.10. Diagnóstico radiológico de las enfermedades del pericardio
- 3.10.1. Diagnóstico radiológico de las enfermedades del pericardio
  - 3.10.1.1. Efusión pericárdica
  - 3.10.1.2. Introducción
  - 3.10.1.3. Características radiológicas
- 3.10.2. Hernia peritoneo pericárdica
  - 3.10.2.1. Introducción
  - 3.10.2.2. Características radiológicas

Módulo 4. Radiodiagnóstico del sistema respiratorio y otras estructuras intratorácicas

4.1. Posicionamiento para radiología del tórax
- 4.1.1. Posicionamiento ventrodorsal y dorsoventral
- 4.1.2. Posicionamiento laterolateral derecha e izquierda

4.2. Imagen fisiológica del tórax
- 4.2.1. Imagen fisiológica tráquea
- 4.2.2. Imagen fisiológica mediastino

4.3. Imagen patológica en radiología torácica
- 4.3.1. Patrón alveolar
- 4.3.2. Patrón bronquial
- 4.3.3. Patrón intersticial
- 4.3.4. Patrón vascular

4.4. Diagnóstico radiológico de las enfermedades adquiridas pulmonares I
- 4.4.1. Patologías estructurales
- 4.4.2. Patologías infecciosas

4.5. Diagnóstico radiológico de las enfermedades adquiridas pulmonares II
- 4.5.1. Patologías inflamatorias
- 4.5.2. Neoplasias

4.6. Radiología torácica específica felina
- 4.6.1. Radiología del corazón en el gato
  - 4.6.1.1. Anatomía radiográfica del corazón
  - 4.6.1.2. Diagnóstico radiográfico de las patologías cardíacas
- 4.6.2. Radiología de la pared torácica y diafragma del gato
  - 4.6.2.1. Anatomía de la caja torácica
  - 4.6.2.2. Diagnóstico radiográfico de las patologías de la pared torácica y el diafragma
    - 4.6.2.2.1. Malformaciones congénitas del esqueleto
    - 4.6.2.2.2. Fracturas
    - 4.6.2.2.3. Neoplasias
    - 4.6.2.2.4. Alteraciones del diafragma

4.6.3. Radiología de la pleura y cavidad pleural del gato
4.6.3.1. Diagnóstico radiográfico de las patologías de la pleura y cavidad pleural
4.6.3.1.1. Efusión pleural
4.6.3.1.2. neumotórax
4.6.3.1.3. hidroneumotórax
4.6.3.1.4. Masas pleurales
4.6.4. Radiología del mediastino del gato
4.6.4.1. Anatomía radiográfica del mediastino
4.6.4.2. Diagnóstico radiográfico de las patologías del mediastino y de los órganos que contiene
4.6.4.2.1. Neumomediastino
4.6.4.2.2. Masas mediastínicas
4.6.4.2.3. Enfermedades esofágicas
4.6.4.2.4. Enfermedades de la tráquea
4.6.5. Radiología pulmonar del gato
4.6.5.1. Anatomía radiológica pulmonar normal
4.6.5.2. Diagnóstico radiográfico de las patologías pulmonares
4.6.5.2.1. Patrones pulmonares
4.6.5.2.2. Disminución de la opacidad pulmonar
4.7. Radiología del mediastino
4.7.1. Anatomía radiográfica del mediastino
4.7.2. Derrame mediastínico
4.7.3. Neumomediastino
4.7.4. Masas mediastínicas
4.7.5. Desviación del mediastino
4.8. Enfermedades congénitas torácicas
4.8.1. Conducto arterioso persistente
4.8.2. Estenosis pulmonar
4.8.3. Estenosis aórtica
4.8.4. Defecto del septo ventricular
4.8.5. Tetralogía de Fallot
4.9. Oncología
4.9.1. Masas pleurales
4.9.2. Masas mediastínicas
4.9.3. Tumores cardíacos
4.9.4. Tumores pulmonares
4.10. Radiología de la caja torácica
4.10.1. Anatomía radiológica de la caja torácica
4.10.2. Alteraciones radiológicas de las costillas
4.10.3. Alteraciones radiológicas del esternón

Módulo 5. Radiodiagnóstico del aparato digestivo

5.1. Diagnóstico radiológico del esófago
5.1.1. Radiología del esófago normal
5.1.2. Radiología del esófago patológico
5.2. Radiología del estómago
5.2.1. Radiología y posicionamiento para el diagnóstico de las enfermedades gástricos
5.2.2. Torsión de estómago
5.2.3. Hernias de hiato
5.2.4. Tumores gástricos
5.2.5. Cuerpos extraños
5.3. Radiología del intestino delgado
5.3.1. Duodeno
5.3.2. Yeyuno
5.3.3. Íleon
5.4. Radiología de la válvula iliocecal
5.4.1. Imagen fisiológica de la válvula
5.4.2. Imagen patológica
5.4.3. Patologías frecuentes
5.5. Radiología del colon
5.5.1. Anatomía radiológica del colon
5.5.2. Enfermedades oncológicas del colon
5.5.3. Megacolon

5.6. Radiología del recto
- 5.6.1. Anatomía
- 5.6.2. Divertículos
- 5.6.3. Neoplasias
- 5.6.4. Desplazamientos

5.7. Imagen radiológica de la hernia perineal
- 5.7.1. Estructuración anatómica
- 5.7.2. Imágenes radiológicas anómalas
- 5.7.3. Contrastes

5.8. Oncología radiológica de la región perineal
- 5.8.1. Estructuras afectadas
- 5.8.2. Examen de linfonodos

5.9. Contrastes radiológicos aplicados al aparato digestivo
- 5.9.1. Deglución de bario
- 5.9.2. Ingesta de bario
- 5.9.3. Nemogastrografía
- 5.9.4. Enema de bario y enema de doble contraste
- 5.9.5. Evaluación radiológica de la evolución quirúrgica de las enfermedades del estómago

5.10. Evaluación radiológica de la evolución quirúrgica de las enfermedades del estómago
- 5.10.1. Dehiscencia de futuras
- 5.10.2. Alteraciones en el tránsito
- 5.10.3. Toma de decisiones de reintervención quirúrgica
- 5.10.4. Otras complicaciones



Módulo 6. Radiodiagnóstico del resto de estructuras abdominales

6.1. Diagnóstico radiológico hepático
- 6.1.1. Imagen radiológica del hígado fisiológico
- 6.1.2. La enfermedad hepática
- 6.1.3. Examen radiológico de la vía biliar
- 6.1.4. Shunts portosistémicos
- 6.1.5. Oncología

6.2. Radiología del páncreas
- 6.2.1. Imagen radiológica del páncreas fisiológico
- 6.2.2. La enfermedad pancreática
- 6.2.3. Oncología

6.3. Radiología del bazo
- 6.3.1. Imagen radiológica fisiológica del bazo
- 6.3.2. Esplenomegalia difusa
- 6.3.3. Esplenomegalia focal

6.4. Radiología del aparato excretor
- 6.4.1. Radiología renal
- 6.4.2. Radiología de los uréteres
- 6.4.3. Radiología de la vejiga
- 6.4.4. Radiología de la uretra
- 6.4.5. Oncología del aparato excretor

6.5. Radiología del aparato genital
- 6.5.1. Imagen radiológica normal del aparato genital femenino
- 6.5.2. Imagen radiológica patológica de aparato genital femenino
- 6.5.3. Imagen radiológica normal del aparato genital masculino
- 6.5.4. Imagen radiológica patológica del aparato genital masculino

6.6. Radiología del espacio retroperitoneal
- 6.6.1. Aspecto normal del retroperitoneo
- 6.6.2. Retroperitonitis
- 6.6.3. Masas en el espacio retroperitoneal

6.7. Radiología del peritoneo
- 6.7.1. Patología cav peritoneal
- 6.7.2. Espacio retroperitoneal
- 6.7.3. Masas abdominales

6.8. Radiología de las glándulas arenales
- 6.8.1. Aspecto normal de la adrenal
- 6.8.2. Técnicas y diagnóstico benigno/maligno
- 6.8.3. Lesiones ádrenles frecuentes

6.9. Radiología oncológica
- 6.9.1. Detección de tumores clínicamente no detectables
- 6.9.2. Masas primarias vs. Metástasis
- 6.9.3. Signos de malignidad radiológica

6.10. Radiología de las enfermedades de la pared y los límites abdominales
- 6.10.1. Hernias y enfermedades diafragmáticas
- 6.10.2. Hernias abdominales
- 6.10.3. Hernias perineales
- 6.10.4. Fracturas pélvico
- 6.10.5. Enfermedades obliterantes del flujo

Módulo 7. Diagnóstico radiológico en neurología

7.1. Anatomía radiológica
- 7.1.1. Estructuras valorables mediante radiología
  - 7.1.1.1. Anatomía radiológica normal de la columna
  - 7.1.1.2. Anatomía radiológica normal del cráneo y sus estructuras

7.2. Examen radiológico de la columna
- 7.2.1. C1-C6
- 7.2.2. T1-T13
- 7.2.3. L1-L7
- 7.2.4. S1-Cd

7.3. Examen mediante contrastes
- 7.3.1. Mielografia cisternal
- 7.3.2. Mielografia lumbar
- 7.3.3. Alteraciones patológicas observadas mediante la mielografía

7.4. Diagnóstico de las patologías vasculares
- 7.4.1. Patologías vasculares: hasta dónde podéis llegar con la radiología convencional
- 7.4.2. Valoración de las patologías vasculares mediante técnicas de contraste
- 7.4.3. Valoración de las patologías vasculares mediante otras técnicas de imagen

7.5. Malformaciones cerebrales y meníngeas
- 7.5.1. Hidrocefalia
- 7.5.2. Meningocele

7.6. Patologías inflamatorias
- 7.6.1. Infecciosas
- 7.6.2. No infecciosas
- 7.6.3. Discoespondilitis

7.7. Patologías degenerativas
- 7.7.1. Enfermedad discal degenerativa
- 7.7.2. Síndrome de Wobbler
- 7.7.3. Inestabilidad lumbosacra, síndrome de cauda equina

7.8. Traumas espirales
- 7.8.1. Fisiopatología
- 7.8.2. Fracturas

7.9. Oncología
- 7.9.1. Enfermedades neoplásicas primarias
- 7.9.2. Enfermedades secundarias por metástasis

7.10. Otras enfermedades neurológicas
- 7.10.1. Metabólicas
- 7.10.2. Nutricionales
- 7.10.3. Congénitas

Módulo 8. Diagnóstico radiológico ortopédico I

8.1. La placa de crecimiento
- 8.1.1. Organización de la placa de crecimiento y sus repercusiones en la imagen radiológica
- 8.1.2. Irrigación sanguínea de la placa de crecimiento
- 8.1.3. Estructura y función de la placa de crecimiento. Componentes cartilaginosos
  - 8.1.3.1. Zona de reserva
  - 8.1.3.2. Zona proliferativa
  - 8.1.3.3. Zona hipertrófica
- 8.1.4. Componentes óseos (metáfisis)
- 8.1.5. Componentes fibrosos y fibrocartilaginosos
- 8.1.6. Imágenes radiológicas de la placa de crecimiento en las distintas fases del crecimiento
  - 8.1.6.1. Epifisiolisis
  - 8.1.6.2. Otras enfermedades del crecimiento

8.2. Reparación de las fracturas
- 8.2.1. Respuesta radiológica del hueso traumatizado
- 8.2.2. Reparación por fases de la fractura
  - 8.2.2.1. Fase inflamatoria
  - 8.2.2.2. Fase de reparación
  - 8.2.2.3. Fase de remodelación
  - 8.2.2.4. Formación del callo óseo
  - 8.2.2.5. Consolidación de la fractura
  - 8.2.2.6. Reparación por primera intención
  - 8.2.2.7. Reparación por segunda intención
  - 8.2.2.8. Unión clínica
  - 8.2.2.9. Rangos de unión clínica

8.3. Complicaciones de las fracturas
- 8.3.1. Unión retardada
- 8.3.2. No unión
- 8.3.3. Mala unión
- 8.3.4. Osteomielitis

8.4. Imagen radiológica de la artritis y poliartritis
- 8.4.1. Tipos de artritis y poliartritis
- 8.4.2. Diagnóstico clínico
- 8.4.3. Diagnóstico diferencial radiológico

8.5. La imagen radiológica de la osteoartritis
- 8.5.1. Etiología
- 8.5.2. Diagnóstico radiológico
- 8.5.3. Pronóstico según la imagen radiológica

8.6. Toma de decisiones en traumatología y ortopedia en función del diagnóstico radiológico
- 8.6.1. Cumplió su función clínica
- 8.6.2. El implante se rompe
- 8.6.3. El implante se dobla
- 8.6.4. El implante migra
- 8.6.5. Rechazo
- 8.6.6. Infección
- 8.6.7. Interferencia térmica

8.7. Radiología de las enfermedades ortopédicas
- 8.7.1. Radiología de la osteocondritis disecante
- 8.7.2. Panosteitis
- 8.7.3. Núcleo cartilaginoso retenido
- 8.7.4. Osteodistrofia hipertrófica
- 8.7.5. Osteopatía cráneomandibular
- 8.7.6. Tumores óseos
- 8.7.7. Otras enfermedades óseas

8.8. Radiología de la displasia de cadera
- 8.8.1. Radiología de la cadera fisiológica
- 8.8.2. Radiología de la cadera patológica
- 8.8.3. Graduación de la displasia de cadera
- 8.8.4. Tratamientos quirúrgicos frente a la displasia de cadera
- 8.8.5. Evolución clínica/radiográfica de la displasia de cadera

8.9. Radiología de la displasia de codo
- 8.9.1. Radiología del codo fisiológico
- 8.9.2. Radiología del codo patológico
- 8.9.3. Tipos de displasia de codo.
- 8.9.4. Tratamientos quirúrgicos frente a la displasia de codo
- 8.9.5. Evolución clínica/radiográfica de la displasia de codo

8.10. Radiología de la rodilla
- 8.10.1. Radiología de la rotura del ligamento cruzado anterior
  - 8.10.1.1. Tratamiento quirúrgico de la rotura del ligamento cruzado anterior
- 8.10.2. Radiología de la luxación de rótula
  - 8.10.2.1. Graduación de la luxación de rótula
  - 8.10.2.2. Tratamiento quirúrgico de la luxación de rótula

Módulo 9. Diagnóstico radiológico ortopédico II

9.1. Anatomía radiológica de la pelvis
- 9.1.1. Consideraciones generales
- 9.1.2. Evaluación radiológica de las fracturas estables de cadera
- 9.1.3. Indicación radiológica quirúrgica
  - 9.1.3.1. Fractura intraarticular
  - 9.1.3.2. Cierre del canal pélvico
  - 9.1.3.3. Inestabilidad articular de una hemipelvis
- 9.1.4. Fractura separación de la articulación sacro - ilíaca
- 9.1.5. Fracturas del acetábulo
- 9.1.6. Fractura del ílion
- 9.1.7. Fracturas del isquion
- 9.1.8. Fracturas de la sínfisis púbica
- 9.1.9. Fracturas de la tuberosidad isquiática

9.2. Imagen radiológica de las fracturas de fémur
- 9.2.1. Fracturas proximales del fémur
- 9.2.2. Fracturas del tercio medio del fémur
- 9.2.3. Fracturas del tercio distal del fémur

9.3. Imagen radiológica de las fracturas de la tibia
- 9.3.1. Fracturas del tercio proximal
- 9.3.2. Fracturas del tercio medio de la tibia
- 9.3.3. Fracturas del tercio distal de la tibia
- 9.3.4. Fracturas de los maléolos tibiales

9.4. Miembro anterior
- 9.4.1. Imagen radiológica de las fracturas de la escápula
- 9.4.2. Imagen radiológica de las fracturas del húmero
- 9.4.3. Imagen radiológica de las fracturas del radio y cúbito

9.5. Fracturas del maxilar y de la mandíbula, imagen radiológica del cráneo
- 9.5.1. Radiología de la mandíbula
  - 9.5.1.1. La mandíbula rostral
  - 9.5.1.2. Radiología dental
  - 9.5.1.3. La ATM

9.5.2. Radiología del maxilar
9.5.2.1. Radiología dental
9.5.2.2. Radiología del maxilar
9.5.3. Radiología de los senos paranasales
9.5.4. Radiología del cráneo
9.5.5. Oncología
9.6. Radiología de las fracturas y otras alteraciones que resultan en una incongruencia de la superficie articular
9.6.1. Fracturas que afectan al núcleo de crecimiento
9.6.2. Clasificación de la epífisis con base en su tipo
9.6.3. Clasificación de los deslizamientos o las fracturas por separación que involucran el núcleo de crecimiento y la epífisis metáfisis adyacente
9.6.4. Evaluación clínica y tratamiento de los daños a los núcleos de crecimiento
9.6.5. Radiología de las fracturas articulares en animales adultos
9.7. Luxaciones articulares, radiología
9.7.1. Posicionamiento radiológico
9.7.2. Nomenclatura
9.7.3. Luxaciones traumáticas
9.7.4. Inestabilidad escapulohumeral
9.8. Radiología intervencionista en traumatología
9.8.1. Radiología de las fracturas que afectan al núcleo de crecimiento
9.8.2. Radiología de las fracturas que afecten a la epífisis con base en su tipo
9.8.3. Radiología de los deslizamientos o las fracturas por separación que involucran el núcleo de crecimiento, la epífisis y la metáfisis adyacente
9.8.4. Radiología de las fracturas articulares en animales adultos
9.9. Radiología de las enfermedades musculares, tendinosas y ligamentosas
9.9.1. Radiología de enfermedades musculares
9.9.2. Radiología de enfermedades tendinosas y ligamentosas
9.9.3. Otras alternativas de diagnóstico por imagen de estas patologías
9.10. Radiología de las alteraciones metabólicas y nutricionales
9.10.1. Introducción
9.10.2. Imagen radiológica en hiperparatiroidismo nutricional secundario
9.10.3. Imagen radiológica en hiperparatiroidismo renal secundario
9.10.4. Imagen radiológica en hipervitaminosis A
9.10.5. Imagen radiológica en enanismo hipofisario

Módulo 10. Otros métodos diagnósticos mediante la imagen. Diagnóstico en otras especies. Animales Exóticos

10.1. Diagnóstico ecográfico
10.1.1. Ecografía de la cavidad abdominal
10.1.1.1. Introducción al método ecográfico
10.1.1.2. Rutina de examen y protocolo de realización del examen ecográfico
10.1.1.3. Identificación de las principales estructuras abdominales
10.1.1.4. Técnica ECOFAST
10.1.1.5. Patologías de cavidad abdominal
10.1.2. Ecografía cardíaca
10.1.2.1. Introducción al estudio cardíaco. Ecografía Doppler
10.1.2.2. Protocolo de examen
10.1.2.3. Modo B y modo M
10.1.2.4. Enfermedades cardíacas adquiridas
10.1.2.5. Enfermedades cardíacas congénitas
10.1.2.6. Pericardio
10.1.3. Ecografía del sistema musculoesquelético
10.1.3.1. Técnica de exploración
10.1.3.2. Evaluación de fibras musculares y tendones
10.1.3.3. Evaluación ecográfica del hueso
10.1.3.4. Evaluación ecográfica de las articulaciones
10.1.3.5. Evaluación ecográfica del cuello
10.1.4. Ecografía de la cavidad torácica
10.1.4.1. Introducción
10.1.4.2. Pared torácica
10.1.4.3. Enfermedades del parénquima pulmonar
10.1.4.4. Enfermedades diafragma
10.1.4.5. Enfermedades del mediastino
10.1.5. Trayectos fistulosos y ecografía de masas de origen desconocido

10.2. Tomografía axial computerizada
- 10.2.1. Introducción
- 10.2.2. Equipo de TAC
- 10.2.3. Nomenclatura. Unidades Hounsfield
- 10.2.4. Diagnóstico en Neurología
  - 10.2.4.1. Cabeza
  - 10.2.4.2. Cavidad nasal y caja craneana
  - 10.2.4.3. Columna vertebral. Mielo TAC
- 10.2.5. Diagnóstico ortopédico
  - 10.2.5.1. Sistema óseo
  - 10.2.5.2. Enfermedades articulares
  - 10.2.5.3. Enfermedades del desarrollo
- 10.2.6. Oncología
  - 10.2.6.1. Evaluación de masas
  - 10.2.6.2. Metástasis pulmonares
  - 10.2.6.3. Valoración de sistema linfático
- 10.2.7. Diagnóstico abdominal
  - 10.2.7.1. Cavidad abdominal
  - 10.2.7.2. Sistema urinario
  - 10.2.7.3. Páncreas
  - 10.2.7.4. Vascularización
- 10.2.8. Diagnóstico torácico
  - 10.2.8.1. Pulmón y vías respiratorias
  - 10.2.8.2. Pared torácica
  - 10.2.8.3. Espacio pleural
  - 10.2.8.4. Mediastino, corazón y grandes vasos

10.3. Resonancia magnética nuclear
- 10.3.1. Introducción
- 10.3.2. Ventajas. Inconvenientes
- 10.3.3. Equipo de resonancia magnética nuclear. Principios de interpretación
- 10.3.4. Diagnóstico en neurología
  - 10.3.4.1. Sistema nervioso central
  - 10.3.4.2. Sistema nervioso periférico
  - 10.3.4.3. Columna vertebral
- 10.3.5. Diagnóstico ortopédico
  - 10.3.5.1. Enfermedades del desarrollo
  - 10.3.5.2. Enfermedades articulares
  - 10.3.5.3. Infecciones óseas y neoplasias
- 10.3.6. Oncología
  - 10.3.6.1. Masas abdominales
  - 10.3.6.2. Linfonodos
  - 10.3.6.3. Vascularización
- 10.3.7. Diagnóstico abdominal
  - 10.3.7.1. Cavidad abdominal
  - 10.3.7.2. Patologías principales

10.4. Diagnóstico por técnicas mínimamente invasivas e intervencionistas
- 10.4.1. Endoscopia
  - 10.4.1.1. Introducción
  - 10.4.1.2. Equipo
  - 10.4.1.3. Preparación del paciente
  - 10.4.1.4. Rutina de exploración
  - 10.4.1.5. Patologías identificables
- 10.4.2. Artroscopia
  - 10.4.2.1. Introducción
  - 10.4.2.2. Preparación del paciente
  - 10.4.2.3. Patologías identificables
- 10.4.3. Laparoscopia
  - 10.4.3.1. Introducción
  - 10.4.3.2. Preparación del paciente
  - 10.4.3.3. Patologías identificables
- 10.4.4. Cateterismo
  - 10.4.4.1. Introducción
  - 10.4.4.2. Técnica y equipo
  - 10.4.4.3. Usos diagnósticos

10.5. Exploración radiográfica de los animales exóticos
- 10.5.1. Posicionamiento y proyecciones
  - 10.5.1.1. Aves
  - 10.5.1.2. Pequeños mamíferos
  - 10.5.1.3. Reptiles

10.6. Hallazgos patológicos radiográficos del cráneo y esqueleto axial en animales exóticos
- 10.6.1. Hallazgos patológicos radiográficos del cráneo
  - 10.6.1.1. Aves
  - 10.6.1.2. Pequeños mamíferos
  - 10.6.1.3. Reptiles
- 10.6.2. Hallazgos patológicos del esqueleto axial
  - 10.6.2.1. Aves
  - 10.6.2.2. Pequeños mamíferos
  - 10.6.2.3. Reptiles

10.7. Hallazgos patológicos radiográficos del tórax en animales exóticos:
- 10.7.1. Aves
  - 10.7.1.1. Pasajes nasales y senos
  - 10.7.1.2. Tráquea y siringe
  - 10.7.1.3. Pulmones
  - 10.7.1.4. Sacos aéreos
  - 10.7.1.5. Corazón y vasos sanguíneos
- 10.7.2. Pequeños mamíferos
  - 10.7.2.1. Cavidad pleural
  - 10.7.2.2. Tráquea
  - 10.7.2.3. Esófago
  - 10.7.2.4. Pulmones
  - 10.7.2.5. Corazón y vasos sanguíneos
- 10.7.3. Reptiles
  - 10.7.3.1. Tracto respiratorio
  - 10.7.3.2. Corazón

10.8. Hallazgos patológicos radiográficos del abdomen en animales exóticos:
- 10.8.1. Aves
  - 10.8.1.1. Proventrículo, ventrículo e intestino
  - 10.8.1.2. Hígado, vesícula biliar y bazo
  - 10.8.1.3. Tracto urogenital
- 10.8.2. Pequeños mamíferos
  - 10.8.2.1. Estómago, apéndice, intestino delgado y grueso
  - 10.8.2.2. Páncreas, hígado y bazo
  - 10.8.2.3. Tracto urogenital
- 10.8.3. Reptiles
  - 10.8.3.1.Tracto gastrointestinal e hígado
  - 10.8.3.2.Tracto urinario
  - 10.8.3.3.Tracto genital

10.9. Hallazgos patológicos radiográficos en las extremidades delanteras y traseras en animales exóticos
- 10.9.1. Extremidades delanteras
  - 10.9.1.1. Aves
  - 10.9.1.2. Pequeños mamíferos
  - 10.9.1.3. Reptiles
- 10.9.2. Extremidades traseras
  - 10.9.2.1. Aves
  - 10.9.2.2. Pequeños mamíferos
  - 10.9.2.3. Reptiles

10.10. Otros procesos diagnósticos en animales exóticos
- 10.10.1. Ecografía
  - 10.10.1.1. Aves
  - 10.10.1.2. Pequeños mamíferos
  - 10.10.1.3. Reptiles
- 10.10.2. Tomografía computarizada (TAC)
  - 10.10.2.1. Aves
  - 10.10.2.2. Pequeños animales
  - 10.10.2.3. Reptiles
- 10.10.3. Resonancia magnética (RM)
  - 10.10.3.1. Aves
  - 10.10.3.2. Pequeños Animales
  - 10.10.3.3. Reptiles



06

Metodología

Este programa de capacitación ofrece una forma diferente de aprender. Nuestra metodología se desarrolla a través de un modo de aprendizaje de forma cíclica: ***el Relearning.***

Este sistema de enseñanza es utilizado, por ejemplo, en las facultades de medicina más prestigiosas del mundo y se ha considerado uno de los más eficaces por publicaciones de gran relevancia como el ***New England Journal of Medicine.***





Descubre el Relearning, un sistema que abandona el aprendizaje lineal convencional para llevarte a través de sistemas cíclicos de enseñanza: una forma de aprender que ha demostrado su enorme eficacia, especialmente en las materias que requieren memorización"

En TECH empleamos el Método del Caso

Ante una determinada situación, ¿qué debería hacer un profesional? A lo largo del programa, te enfrentarás a múltiples casos clínicos simulados, basados en pacientes reales en los que deberás investigar, establecer hipótesis y, finalmente, resolver la situación. Existe abundante evidencia científica sobre la eficacia del método. Los especialistas aprenden mejor, más rápido y de manera más sostenible en el tiempo.

Con TECH podrás experimentar una forma de aprender que está moviendo los cimientos de las universidades tradicionales de todo el mundo.



Según el Dr. Gérvas, el caso clínico es la presentación comentada de un paciente, o grupo de pacientes, que se convierte en «caso», en un ejemplo o modelo que ilustra algún componente clínico peculiar, bien por su poder docente, bien por su singularidad o rareza. Es esencial que el caso se apoye en la vida profesional actual, intentando recrear los condicionantes reales en la práctica profesional veterinaria.

¿Sabías que este método fue desarrollado en 1912, en Harvard, para los estudiantes de Derecho? El método del caso consistía en presentarles situaciones complejas reales para que tomasen decisiones y justificasen cómo resolverlas. En 1924 se estableció como método estándar de enseñanza en Harvard"

La eficacia del método se justifica con cuatro logros fundamentales:

1. Los veterinarios que siguen este método no solo consiguen la asimilación de conceptos, sino un desarrollo de su capacidad mental, mediante ejercicios de evaluación de situaciones reales y aplicación de conocimientos.
2. El aprendizaje se concreta de una manera sólida en capacidades prácticas que permiten al alumno una mejor integración en el mundo real.
3. Se consigue una asimilación más sencilla y eficiente de las ideas y conceptos, gracias al planteamiento de situaciones que han surgido de la realidad.
4. La sensación de eficiencia del esfuerzo invertido se convierte en un estímulo muy importante para el veterinario, que se traduce en un interés mayor en los aprendizajes y un incremento del tiempo dedicado a trabajar en el curso.



Relearning Methodology

TECH potencia el uso del método del caso de Harvard con la mejor metodología de enseñanza 100% online del momento: el Relearning.

Esta universidad es la primera en el mundo que combina el estudio de casos clínicos con un sistema de aprendizaje 100% online basado en la reiteración, que combina un mínimo de 8 elementos diferentes en cada lección, y que suponen una auténtica revolución con respecto al simple estudio y análisis de casos.

El veterinario aprenderá mediante casos reales y resolución de situaciones complejas en entornos simulados de aprendizaje. Estos simulacros están desarrollados a partir de softwares de última generación que permiten facilitar el aprendizaje inmersivo.



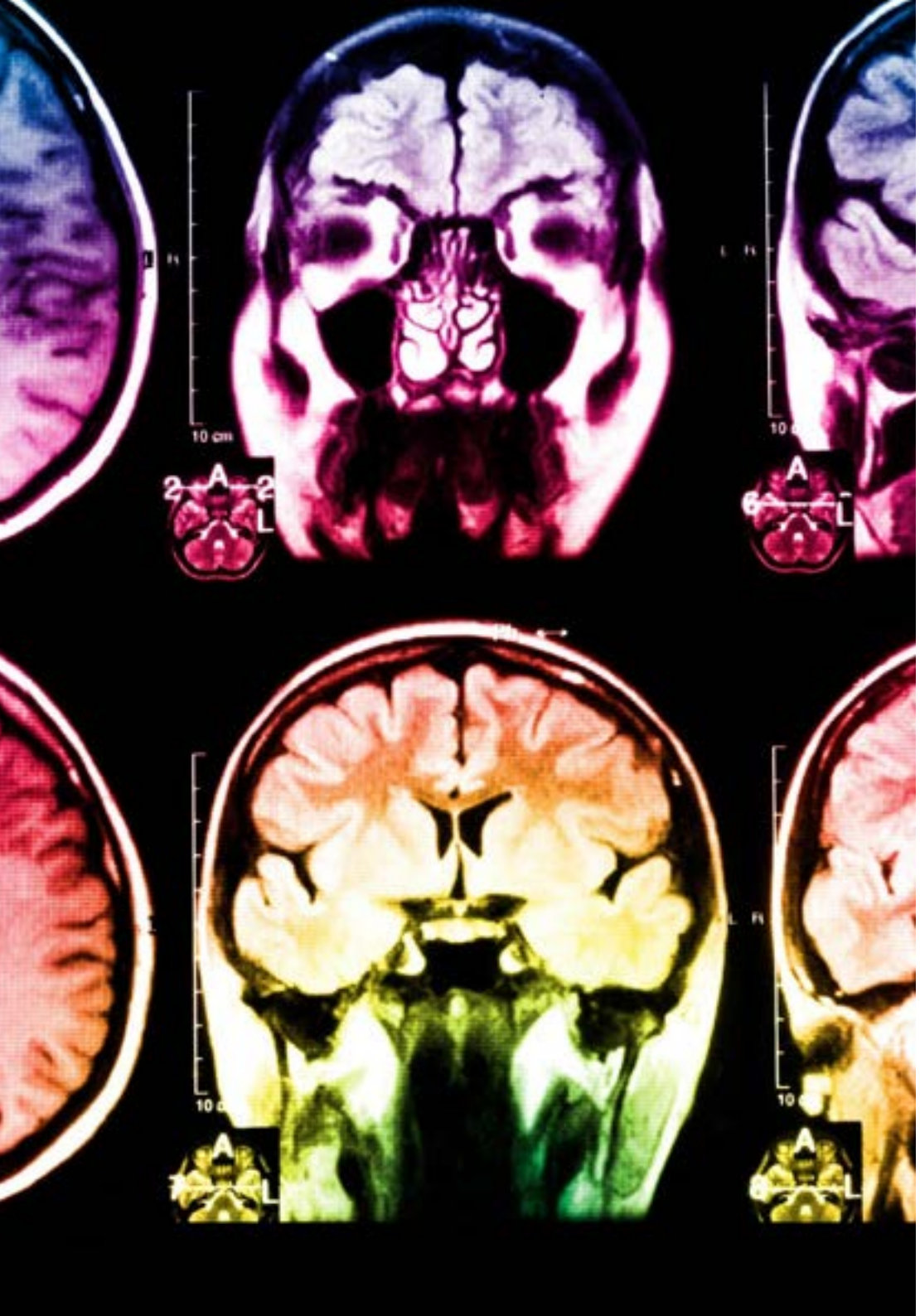

Situado a la vanguardia pedagógica mundial, el método Relearning ha conseguido mejorar los niveles de satisfacción global de los profesionales que finalizan sus estudios, con respecto a los indicadores de calidad de la mejor universidad online en habla hispana (Universidad de Columbia).

Con esta metodología se han capacitado más de 65.000 veterinarios con un éxito sin precedentes en todas las especialidades clínicas con independencia de la carga en cirugía. Nuestra metodología pedagógica está desarrollada un entorno de máxima exigencia, con un alumnado universitario de un perfil socioeconómico alto y una media de edad de 43,5 años.

El Relearning te permitirá aprender con menos esfuerzo y más rendimiento, implicándote más en tu capacitación, desarrollando el espíritu crítico, la defensa de argumentos y el contraste de opiniones: una ecuación directa al éxito.

En nuestro programa, el aprendizaje no es un proceso lineal, sino que sucede en espiral (aprender, desaprender, olvidar y reaprender). Por eso, se combinan cada uno de estos elementos de forma concéntrica.

La puntuación global que obtiene el sistema de aprendizaje de TECH es de 8.01, con arreglo a los más altos estándares internacionales.

Este programa ofrece los mejores materiales educativos, preparados a conciencia para los profesionales:

Material de estudio

Todos los contenidos didácticos son creados por los especialistas que van a impartir el curso, específicamente para él, de manera que el desarrollo didáctico sea realmente específico y concreto.

Estos contenidos son aplicados después al formato audiovisual, para crear el método de trabajo online de TECH. Todo ello, con las técnicas más novedosas que ofrecen piezas de gran calidad en todos y cada uno los materiales que se ponen a disposición del alumno.

Últimas técnicas y procedimientos en vídeo

TECH acerca al alumno las técnicas más novedosas, los últimos avances educativos y al primer plano de la actualidad en técnicas y procedimientos veterinarios. Todo esto, en primera persona, con el máximo rigor, explicado y detallado para contribuir a la asimilación y comprensión del estudiante. Y lo mejor de todo, pudiéndolo ver las veces que quiera.

Resúmenes interactivos

El equipo de TECH presenta los contenidos de manera atractiva y dinámica en píldoras multimedia que incluyen audios, vídeos, imágenes, esquemas y mapas conceptuales con el fin de afianzar el conocimiento.

Este exclusivo sistema educativo para la presentación de contenidos multimedia fue premiado por Microsoft como "Caso de éxito en Europa".

Lecturas complementarias

Artículos recientes, documentos de consenso y guías internacionales, entre otros. En la biblioteca virtual de TECH el estudiante tendrá acceso a todo lo que necesita para completar su capacitación.

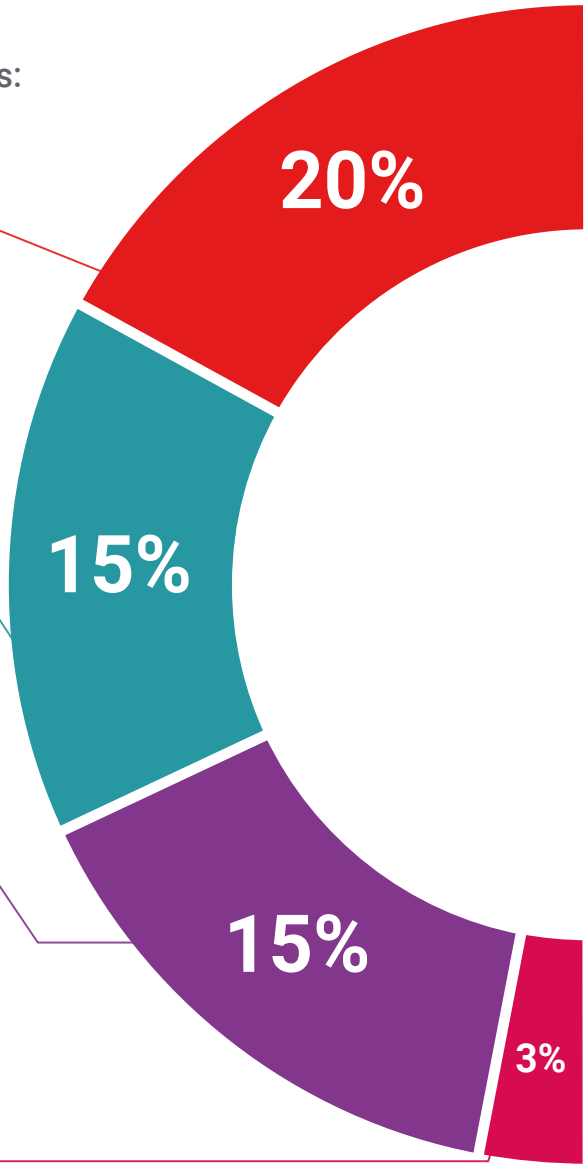

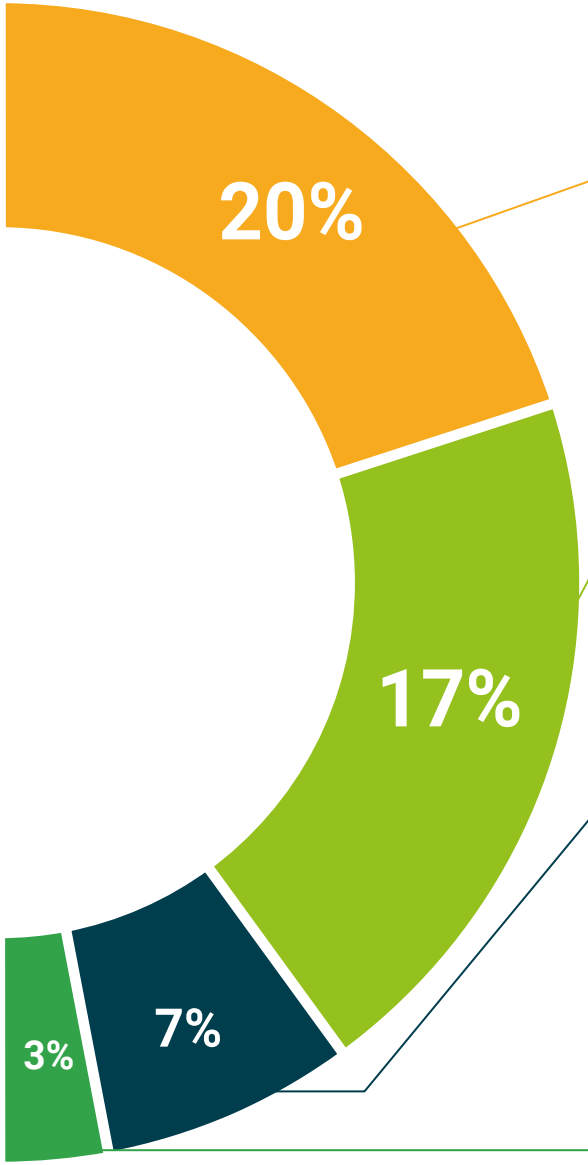

Análisis de casos elaborados y guiados por expertos

El aprendizaje eficaz tiene, necesariamente, que ser contextual. Por eso, TECH presenta los desarrollos de casos reales en los que el experto guiará al alumno a través del desarrollo de la atención y la resolución de las diferentes situaciones: una manera clara y directa de conseguir el grado de comprensión más elevado.

Testing & Retesting

Se evalúan y reevalúan periódicamente los conocimientos del alumno a lo largo del programa, mediante actividades y ejercicios evaluativos y autoevaluativos para que, de esta manera, el estudiante compruebe cómo va consiguiendo sus metas.

Clases magistrales

Existe evidencia científica sobre la utilidad de la observación de terceros expertos.

El denominado Learning from an Expert afianza el conocimiento y el recuerdo, y genera seguridad en las futuras decisiones difíciles.

Guías rápidas de actuación

TECH ofrece los contenidos más relevantes del curso en forma de fichas o guías rápidas de actuación. Una manera sintética, práctica y eficaz de ayudar al estudiante a progresar en su aprendizaje.

07

Titulación

El Máster Título Propio en Radiología Veterinaria de Pequeños Animales garantiza, además de la capacitación más rigurosa y actualizada, el acceso a un titulo de Máster Título Propio expedido por TECH Universidad Tecnológica.





Supera con éxito este programa y recibe una titulación universitaria sin desplazamientos ni farragosos trámites”

Este **Máster Título Propio en Radiología Veterinaria de Pequeños Animales** contiene el programa científico más completo y actualizado del mercado.

Tras la superación de la evaluación, el alumno recibirá por corrreo postal* con acuse de recibo su correspondiente título de **Máster Titulo Propio** emitido por **TECH Universidad Tecnológica**.

El título expedido por **TECH Universidad Tecnológica** expresará la calificación que haya obtenido en el Máster Título Propio y reunirá los requisitos comúnmente exigidos por las bolsas de trabajo, oposiciones y comités evaluadores de carreras profesionales.

Título: **Máster Título Propio en Radiología Veterinaria de Pequeños Animales**

N.º Horas Oficiales: **1.500 h.**


tech universidad tecnológica

Otorga la presente

CONSTANCIA

a

C. _____, con documento de identificación nº_____

Por haber superado con éxito y acreditado el programa de

MÁSTER TÍTULO PROPIO

en

Radiología Veterinaria de Pequeños Animales

Se trata de un título propio de esta Universidad con una duración de 1.500 horas, con fecha de inicio dd/mm/aaaa y fecha de finalización dd/mm/aaaa.

TECH es una Institución Particular de Educación Superior reconocida por la Secretaría de Educación Pública a partir del 28 de junio de 2018.

A 17 de junio de 2020

Mtra.Tere Guevara Navarro
Rectora

Este título propio se deberá acompañar siempre del título universitario habilitante expedido por la autoridad competente para ejercer profesionalmente en cada país. código único TECH: AFWOR23S techtitute.com/titulos

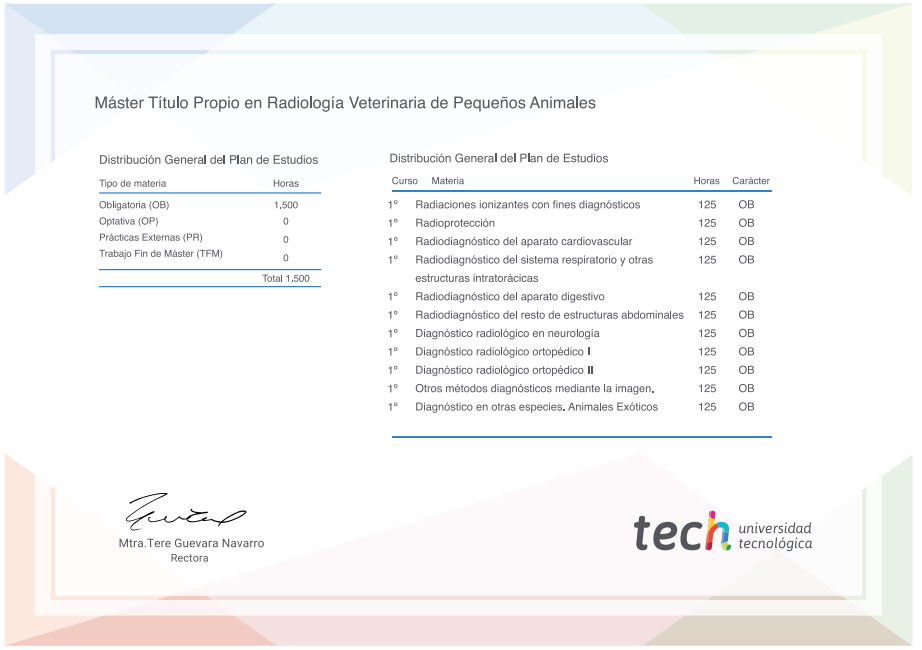
Máster Título Propio en Radiología Veterinaria de Pequeños Animales

Distribución General del Plan de Estudios

Tipo de materia	Horas
Obligatoria (OB)	1,500
Optativa (OP)	0
Prácticas Externas (PR)	0
Trabajo Fin de Máster (TFM)	0
	Total 1.500

Distribución General del Plan de Estudios

Curso	Materia	Horas	Carácter
1º	Radiaciones ionizantes con fines diagnósticos	125	OB
1º	Radioprotección	125	OB
1º	Radiodiagnóstico del aparato cardiovascular	125	OB
1º	Radiodiagnóstico del sistema respiratorio y otras estructuras intratorácicas	125	OB
1º	Radiodiagnóstico del aparato digestivo	125	OB
1º	Radiodiagnóstico del resto de estructuras abdominales	125	OB
1º	Diagnóstico radiológico en neurología	125	OB
1º	Diagnóstico radiológico ortopédico I	125	OB
1º	Diagnóstico radiológico ortopédico II	125	OB
1º	Otros métodos diagnósticos mediante la imagen.	125	OB
1º	Diagnóstico en otras especies. Animales Exóticos	125	OB

Mtra.Tere Guevara Navarro
Rectora

tech universidad tecnológica

*Apostilla de La Haya. En caso de que el alumno solicite que su título en papel recabe la Apostilla de La Haya, TECH EDUCATION realizará las gestiones oportunas para su obtención, con un coste adicional.



tech universidad tecnológica

Máster Título Propio

Radiología Veterinaria de Pequeños Animales

Modalidad: **Online**

Duración: **12 meses**

Titulación: **TECH Universidad Tecnológica**

Horas lectivas: **1.500 h.**

Máster Título Propio

Radiología Veterinaria de Pequeños Animales



tech universidad tecnológica